# TRAÇÃO REVERSA DA MAXILA

Prof. Dr. Sérgio Eidt

Resumo.

A terapia da tração reversa maxilar é indicada como método para solução de casos ortodônticos em alternativa não cirúrgica para correção de má-oclusão de Classe III esquelética de Angle, permite a movimentação ortopédica da maxila para frente e para baixo através do remodelamento das suturas maxilares, enquanto a mandíbula mostra uma rotação posterior, que corrige a concavidade do perfil dos tecidos moles. A técnica pode ser associada a procedimentos cirúrgicos e/ou movimentos de expansão maxilar rápida. Resultados melhores são obtidos quando a terapia é emprega em pacientes jovens quando comparado aos pacientes com mais idade. O intuito do trabalho é relatar o caso de uma paciente em fase de dentadura mista com maloclusão de classe III, maxila atrésica, mordida cruzada anterior e posterior, tratada por meio da tração reversa da maxila com máscara facial de Petit e disjuntor do tipo HYRAX. O planejamento foi, nesta primeira fase do tratamento, trabalhar as bases ósseas (ortopedia) e quando todos os dentes permanentes estiverem na cavidade oral, iniciará a segunda fase do tratamento, com ortodontia fixa compensatória de Classe III. Associado à expansão maxilar, o tracionamento da maxila através da terapia da tração reversa com máscara facial, resultou em benefícios para a correção das deficiências maxilares transversais e características da Classe III.

Palavras-chave: Maloclusão; Má Oclusão de Angle Classe III ; Aparelhos de Tração Extrabucal.

Introdução.

O tratamento de má-oclusão classe III esquelética, representa um grande desafio ao profissional, devido ao crescimento potencialmente desfavorável e pela imprevisibilidade de resultados estáveis e estéticos. (Baccetti et al., 1998; Macdonald et al., 1999; Saadia et al., 2000; Arman et al., 2006).

Tratamentos na dentição permanente podem ser relativamente simples quando o problema se limita as estruturas dentárias. No entanto, quando a deformidade afeta as estruturas ósseas, tais como a deficiência maxilar, crescimento excessivo da mandíbula, ou uma combinação de ambos, as opções de tratamento são muito reduzidas.

A abordagem terapêutica com a máscara facial proporciona uma força anterior constante na maxila, é indicada como método não cirúrgico para correção de casos de má-oclusão de Classe III de Angle, sendo empregada nos pacientes com necessidade de modificar a orientação do crescimento facial (Kim et al., 1999; Macdonald et al., 1999; Saadia et al., 2000) e, freqüentemente, inicia-se seu emprego quando os incisivos centrais superiores erupcionam ou após a erupção dos quatros incisivos maxilares e dos primeiros molares mandibulares. (Deguchi et al., 1999). Dentre os diversos tipos de máscara facial disponível, o modelo Petit, é uma máscara pré-fabricada que reduz o tempo de atendimento e possui maior aceitação pelos pacientes, por ser um modelo mais simples.

Quando além da retrusão maxilar existe a atresia, o tratamento precoce por meio da tração reversa pode ser associado a dispositivos de expansão palatina, pois permite a correção da deficiência transversa, da mordida cruzada posterior, aumento do comprimento do arco e facilita a movimentação da maxila para baixo a para frente devido à disjunção das suturas maxilares (Gallagher et al., 1998; Turley, 2002; Alcan et al., 2000; Pelo et al., 2007). A técnica provoca o tracionamento da maxila anteriormente e redirecionamento da mandíbula em sentido horário, para baixo e para trás (Alcan et al., 2000; Araújo e Araújo, 2008). A seleção dos casos é de extrema importância para esta abordagem terapêutica, que é contra-indicada para pacientes com características de face longa (mordida aberta), uma vez que a rotação mandibular agravaria o problema, aumentando a probabilidade de necessidade de correção cirúrgica (Gallagher et al., 1998; Macdonald et al., 1999; Araújo e Araújo, 2008). O tratamento é mais adequado e está indicado para as pessoas com verdadeiro retroposicionamento maxilar e altura facial curta ((Gallagher et al., 1998)

Entretanto, a técnica apresenta limitações, como por exemplo, a baixa aceitação pelos pacientes devido às proporções do aparelho, uso intensivo diariamente (12/16horas por dia), limitado avanço maxilar, alto risco de recidivas e possíveis

complicações na articulação temporomandibular, são relatados (Baccetti et al., 1998; Pelo et al., 2007).

Relato de Caso

Paciente do gênero feminino, idade 07 anos e 08 meses, procurou atendimento especializado ortodôntico, tendo como queixa a não erupcão dos incisivos laterais superiores. Foi realizado exame clínico e solicitada documentação ortodôntica.

Na análise facial, foi observado perfil côncavo, ângulo naso labial aberto, lábio superior fino, deficiência transversal sorrindo. No exame clínico foi constatada relação de classe III dentária de Angle, mordida cruzada anterior, maxila atrésica e ausência de espaço para erupção dos incisivos laterais superiores (Figura 01).

Na análise Cefalométrica de Ricketts, observou-se o ângulo da deflexão craniana aumentado, medindo 30º, quando o ideal seriam 27º. Distância Porio PTV diminuída, medindo -36mm, sendo o ideal -38,5mm. Esqueleticamente constatou-se ser uma paciente Classe III devido a medida da convexidade estar negativa, em -3 mm, quando deveria ser positiva +2 mm. Analisando a maxila, observou-se o ângulo Basio Nasio com ponto A diminuído: 58º , enquanto o ideal seriam 60º, o que aponta uma retrusão espacial da maxila, e quanto ao seu tamanho, verificado com o ângulo formado entre o plano de Frankfurt e a linha Nasio-ponto A, observou-se 90º onde deveriam ser 94º, sendo, portanto, uma maxila pequena. Quanto à mandíbula, observa-se o comprimento do corpo (Xi-Pm) um pouco maior do que o normal, com 66 mm quando deveria ser 64 mm, e a direção de seu crescimento, indicada pelo Eixo Facial, que medido foi de 93º, sendo o ideal 90º, indica uma tendência de Classe III. O índice de VERT de Ricketts indica ser um Paciente Braqui Facial Moderado (Figura 2).

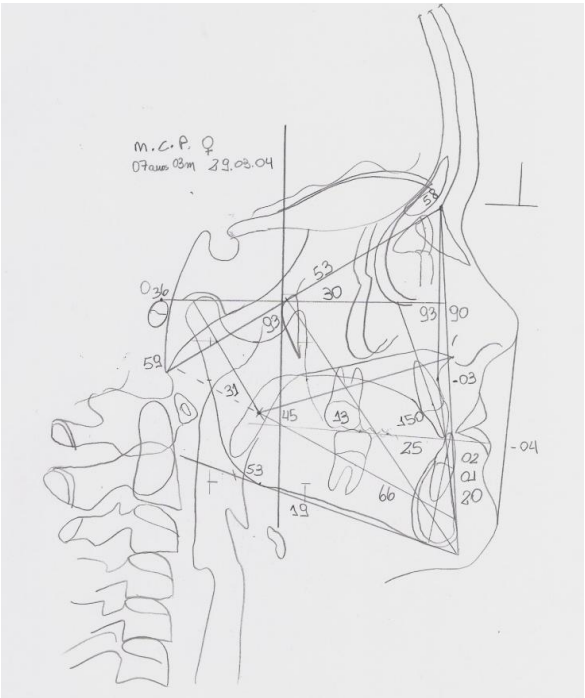

Iniciou-se o tratamento com a correção transversal maxilar, utilizando o aparelho de disjunção rápida da maxila (ERM) HYRAX, Dentaurum 9 mm, o protocolo de ativação foi, 2/4 voltas de manhã e a tarde, nos três primeiros dias, e ¼ volta de manhã e de tarde durante os demais dias, até que as cúspides palatinas dos molares superiores tocassem as cúspides vestibulares dos molares inferiores. Após 15 dias, foi instalada uma máscara Facial, modelo Petit, utilizando 300 gramas de força de protrusão, 16 horas por dia, esta força foi aumentada para 400 gramas, considerada por Ricketts uma força ortopédica, por um período de 09 meses, concomitantemente ao uso do aparelho disjuntor, porém sem mais ativações. (Figura 03)

Figura 03.

Seis meses após o termino do uso da máscara facial, uma nova documentação foi solicitada para reavaliação do caso. Na análise cefalométrica foi possível verificar uma melhora na convexidade passando de -3 mm para -1,5 mm, também uma melhora na posição a maxila de 58º para 59º  e um melhor direcionamento do crescimento do Eixo Facial de 93º  para 91º melhorando a posição da mandíbula no espaço, rotacionando-a no sentido horário (Figura 4).

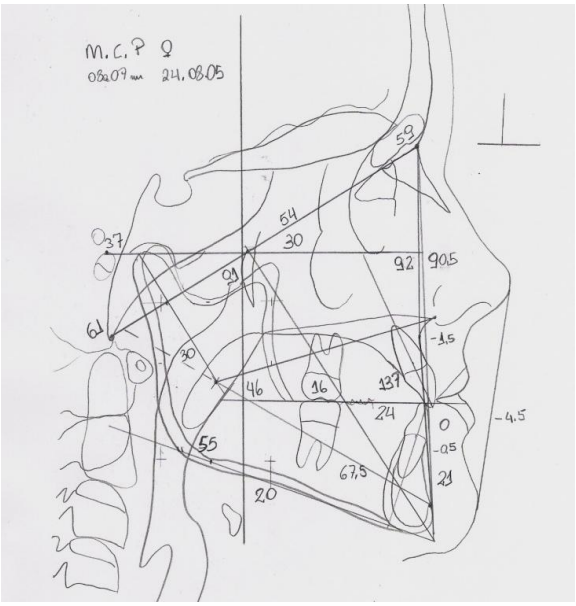


*Figura 04. Analíse Cefalométrica Pós-Tratamento.*

Decorrido o tempo de expansão e o uso da máscara facial, o que levou um ano, iniciou-se o uso do aparelho de Hexa hélice de Ricketts para manter a expansão maxilar, enquanto aguardou-se a erupção dos dentes permanentes (Figura 05).

*Figura 05. Hexa Hélice de Ricketts*

Após um ano, conseguiu-se manter a expansão da arcada superior e cortaram-se os braços laterais do aparelho, permitindo a irrupção dos pré molares, passando o aparelho a denominar-se de Quadri Hélice de Ricketts, enquanto aguardava-se os demais dentes permanentes irromperem. Analisando a face da paciente foi possível observar uma melhora no perfil, agora reto; ângulo naso labial normal e lábio superior mais volumoso. Na dentição foi possível verificar correção transversal, mordida cruzada anterior corrigida e espaço para a irrupção dos incisivos laterais permanentes. Nesta primeira fase de tratamento foram trabalhadas as bases ósseas (ortopedia), quando todos os dentes permanentes estiverem na cavidade oral, iniciará a segunda fase do tratamento, com ortodontia fixa compensatória de Classe III.

## Considerações Finais

Em situações em que a má oclusão Classe III, é decorrente da deficiência maxilar, existem dispositivos para intervenção precoce, pode-se optar pelo uso da máscara facial que é capaz de promover a protração da maxila para anterior. Entretanto, é um tratamento que depende da experiência e conhecimento do profissional e está diretamente relacionado ao grau de cooperação do paciente, fator muito decisivo de sucesso.

O desenvolvimento de Classe III afeta a aparência e harmonia dentofacial, geralmente trazendo problemas psicológicos para a criança, conseqüentemente, elas desenvolvem atitudes de negativas auto-depreciação e de baixa auto-estima, o que elas levam para a vida adulta, mesmo depois de submetidos a cirurgias corretivas (Stricker et al., 1979; Flannary et al., 1990).

O tratamento com máscara facial em pacientes com Classe III esquelética, caracterizada pela deficiência antero-posterior e transversal de maxila, que já passaram da fase de crescimento puberal, é problemático, evidencia-se isso quando os tratamentos ortodônticos e ortopédicos não conseguem corrigir a discrepância da relação maxilo-mandibular, sendo que a opção de tratamento vem a ser a combinação da abordagem cirúrgica ortognática com a ortodontia (Pelo et al., 2007). Resultados melhores são obtidos quando o início do tratamento com máscara facial acontece no inicio da dentição mista, quando comparado com o mesmo tratamento e realizado ao final da dentição mista (Baccetti et al., 1998; Kim et al., 1999). Quanto ao gênero, em analises cefalomátricas, mudanças mais significativas foram observadas em meninas de 3 a 6 anos, quando comparadas a meninos da mesma faixa etária (Saadia et al., 2000).

A terapia da máscara facial foi combinada com a de expansão maxilar devido à presença de maxila atresica, acarretando em mordida cruzada posterior, é verificado que a disjunção das suturas facilita o trabalho ortopédico da máscara facial e é fundamental para o estabelecimento do equilíbrio transversal da oclusão (McNamara et al., 1993).

Para o diagnóstico nos portadores de má oclusão de classe III, o estudo da face, a cefalometria e as características dentárias são imprescindíveis, entretanto, a análise hereditária que leve em consideração não somente as características faciais, cefalométricas e dentárias dos pais e, se possível, de irmãos mais velhos, mas também informações sobre eventuais intervenções já executadas em outros membros da família é muito importante. (Araújo e Araújo, 2008).

O tratamento precoce de casos de Classe III esquelética com máscara facial, como no caso relatado, possibilita minimizar futuras intervenções cirúrgicas, se necessárias, e o restabelecimento da função, tendo também importância, no fator psicológico da criança, pois resgata a auto-estima, visto trata-se de um desvio que afeta muito a estética.

Bibliografia

Arman A, Ufuk Toygar T, Abuhijleh E. Evaluation of maxillary protraction and fixed appliance therapy in Class III patients. Eur J Orthod. 2006 Aug;28(4):383-92.

Baccetti T, McGill JS, Franchi L, McNamara JA Jr, Tollaro I. Skeletal effects of early treatment of Class III malocclusion with maxillary expansion and face-mask therapy. Am J Orthod Dentofacial Orthop. 1998 Mar;113(3):333-43.

Kim JH, Viana MA, Graber TM, Omerza FF, BeGole EA. The effectiveness of protraction face mask therapy: a meta-analysis. Am J Orthod Dentofacial Orthop. 1999 Jun;115(6):675-85.

Deguchi T, Kanomi R, Ashizawa Y, Rosenstein SW. Very early face mask therapy in Class III children. Angle Orthod. 1999 Aug;69(4):349-55.

Pelo S, Boniello R, Gasparini G, Longobardi G. Maxillary corticotomy and extraoral orthopedic traction in mature teenage patients: a case report. J Contemp Dent Pract. 2007 Jul 1;8(5):76-84.

McNamara JA Jr, Brudon WL. Orthodontic and orthopedic treatment in the mixed dentition. Ann Arbor, Mich.: Needham Press, 1993.

Araújo EA, Araújo CR. Abordagem clínica não-cirúrgica no tratamento da má oclusão de Classe III. R Dental Press Ortodon Ortop Facial. 2008; 13(6): 128-157.

Macdonald KE, Kapust AJ, Turley PK. Cephalometric changes after the correction of class III malocclusion with maxillary expansion/facemask therapy. Am J Orthod Dentofacial Orthop. 1999;116(1):13-24.

Turley PK. Managing the developing Class III malocclusion with palatal expansion and facemask therapy. Am J Orthod Dentofacial Orthop. 2002; 122(4):349-52.

Gallagher RW, Miranda F, Buschang PH. Maxillary protraction: treatment and posttreatment effects. Am J Orthod Dentofacial Orthop. 1998;113(6):612-9.

Saadia M, Torres E. Sagittal changes after maxillary protraction with expansion in Class III patients in the primary, mixed, and late mixed dentitions: A longitudinal retrospective study. Am J Orthod Dentofacial Orthop. 2000;117(6):669-80.

Stricker G, Clifford E, Cohen LK, Giddon DB, Meskin LH, Evans CA. Psychosocial aspects of craniofacial disfigurement, a “state of the art” assessment conducted by the craniofacial Anomalies Program Branch, NIDR. Am J Orthod 1979;76:410-22.

Flannary CM, Barnwell GM,VanSickels JE, Littlefield JH, Rugh AL. Impact of orthognathic surgery on normal and abnormal personality dimensions: a 2–year follow-up study of 61 patients. Am J Orthod Dentofacial Orthop 1990;98:313-22.

Alcan T, Keles A, Erverdi N. The effects of a modified protraction headgear on maxilla. Am J Orthod Dentofacial Orthop. 2000;117(1):27-38.